

13.07.2001

ЗДРАВСТВЕНА УСТАНОВА UDK Tiršova lo

Обр. бр. 1-11/2-Ср.

ОРГАНИЗАЦИОНА ЈЕДИНИЦА Hamatologija

Мат. бр. историје болести 1765/01

МЕСТО Београд

M.O.T.M

ОТПУСНА ЛИСТА СА ЕПИКРИЗОМ

ПРЕЗИМЕ, ИМЕ ЈЕДНОГ ОД РОДИТЕЉА И ИМЕ: / / Stefan sa majkom

rođen 20.03.1999.

занимање

МЕСТО ПРЕБИВАЛИШТА Kovin

МЕСТО РАДА Kovin

ЛЕЧЕН ЈЕ ОД 06.07.2001.

до 13.07.2001.

УПУТНА ДИЈАГНОЗА: Neuroblastom

ЗАВРШНЕ ДИЈАГНОЗЕ: Neuroblastom

ЕПИКРИЗА (стање и ток болести, лабораторијски и други налази који потврђују дијагнозу, предлози за даље лечење):

Дете се hospitalizuje zbog recidiva osnovne bolesti, koji se manifestovao poremećajem hođa bledilom, povišenom temperaturom, supraorbitalnim tumefaktima i diskoloracijom gornjih kapaka.

avedene tegobe traju uzastop par dana

U UDK lečen prvi put od 16.12.-22.12.1999 god // epikriza br. 2273/ kada je dijagnostikovana neuroblastom stadijum IV S

Lečen je hirurški, hemioterapijom / 3 ciklusa: VCR, CP, DTIC /, i posle trećeg ciklusa izvađen primatni tumor levog nadbubrega

STATUS NA PRIJEMU: Svestan, bled, afebrilan, uznemiren, tumefakti supraorbitalno obostrano veličine 2x cm i gornji kapci otečeni, lividni

Ostali nalaz po sistemima uređen.

LAB. ANALIZE: KKS: Le 6,0-...2,8 Er 3.17... 2,65 Hgb 8,0...7,2

Hct 22,3... 19,1 Tr 115... 104 MCV 70...72

Biohemija: Glikemija 7,7 Bilirubin p.o. Urea 4,3...4,7 Kreatinin 64

K 4,7...5,5 Na 140...140 Cl 98...98 Ca 2,4... F 1,86 Alk. fosfataza 348

AIT: III AST 59 LDH 1535... 4200

Feritin 341 nanogram/ml

UZ: abdomena b.o.

Koštana srž: neuroblasti pojedinačno i u rozetama

Karriotip koštane srži u radu

ZAKLJUČAK: Na osnovu svega izloženog zaključeno je da je došlo do recidiva neuroblastoma i može se zaključiti da se u startu radilo o stadijumu IV a ne IV S

Потпис и факсимил лекара

Primio I ciklus hemioterapije / OCP (HDP) //

Kontrola KKS 1-2 x nedeljno a naredni ciklus Th 2.08.2001 god.

Издаја: ДИП „Филип Вишинић“, Београд
Осн. за поручбину: 4/40



Београдског онколошког одељења ASS Dr P. Ivanovsk

09.04.2002

ЗДРАВСТВЕНА УСТАНОВА UDK
ОРГАНИЗАЦИОНА ЈЕДИНИЦА Hematoonkologije
МЕСТО Beograd

Обр. бр. 1-11/2

Мат. бр. историје болести 41

ОТПУСНА ЛИСТА СА ЕПИКРИЗОМ

ПРЕЗИМЕ, ИМЕ ЈЕДНОГ ОД РОДИТЕЉА И ИМЕ Stefan

занимање _____

МЕСТО ПРЕБИВАЛИШТА Kovin

МЕСТО РАДА _____

ЛЕЧЕН ЈЕ ОД 01.04.2002.

ДО 09.04.2002.

УПУТНА ДИЈАГНОЗА: Neuroblastom rec.

ЗАВРШНЕ ДИЈАГНОЗЕ: Neuroblastom rec.

ЕПИКРИЗА (стање и ток болести, лабораторијски и други налази који потврђују дијагнозу, предлози за даље лечење):

Прима се ради редовног циклуса хемиотерапије системског карактера без тегובה.

на пријему сем јутрогене алопеције налаз uredan,
Учинјена испитивања: kks 01.04.2002. Le 4,8 Er 3,2 HGB 9,0 HCT 25,7
PLT 170 Ly 50% Mo 7% Gr 42% MOV 79 MOR 27 RDW 14
bioхемијске анализе 04.04.2002. Glu 5,4 ureja 7,2 Cr 78 K 4,9 Na 138 Cl 109
Cr u urinu 171 nmol%, klirens Cr 53 ml/min/1,73 m²/153 nmol/kg/24h/
proteinurija 33 mg/24 h, korigovani klirens Cr 48,2, GPT 40, GOT 43, LDH 408
Feritin: 362ng/ml (04.04.2002.)

Eho abdomena 4.4.2002. jetra bez fokalnih promena, rastresitije gredje, dimenzije desnog reznja AP 92mm. Ostali nalaz b.o.

Primio ciklus hemioterapije /Vincristin, Endoxan, Adriamicin/.

Poslednjih 6 ciklusa hemioterapije u toku lecenja recidiva su po protkolu CC-HDP.

Kontrolna krvna slika jednom nedeljno.

Sledeci ciklus hemioterapije za 2 meseca.

Ordinirajući lekar
ass dr P. Ivenovski

Šef Hematoonkološkog odeljenja
doc dr D. Janić

VMA i HVA

Потпис и факсимил лекара

(М. П.)

02.06.2003

bioMedica

BIOHEMIJSKA LABORATORIJA

Beograd, Ul. dr Subotica 2
tel./fax: 361 0870
tel.: 684 275

bioMedica PLUS

MIKROBIOLOŠKA LABORATORIJA

Beograd, Ul. Kralja Milutina 53
tel./fax: 645-436

Podaci o pacijentu

Broj Protokola: 6870 /107 Datum: 02/06/03

Prezime i ime: [REDACTED] STEFAN

Ime roditelja: Pol:

Datum rođenja:

Adresa:

Telefon: Fax:

Klinika/Lekar:

Status naplate: Placeno Dug: 0


LABORATORIJSKI NALAZ

ANALIZA	REZULTAT	JEDINICE	REF. VRED.
FERITIN	272	ng/mL	m 28 -397 z 6 - 159




IMUNOHEMIJSKI ANALIZATOR: DPS, IMMULITE ABBOTT, IMX, AXYM

22.07.2003

 Stefan
oko abdomena

Ukaz for GSH promene 4
odnos na pretleži
to desni nožbiloj bez put
promene.

Varummin®

Dr. Vucuric!


22. 7. 2003.

27.09.2003

2A Mr. Ivan GREGIĆEV

STEVAN

1999



ime i prezime

god. rođenja

datum pregleda 27.9.03.

Br. protokola 3

ANALIZA	REZULTAT	Referentne vrednosti	Jedinice	ANALIZA	REZULTAT	Referentne vrednosti	Jedinice
T3		1,1 - 2,7	nmol/L	CA 15-3 dojka		0 - 31	u/ml
T4		58 - 161	nmol/L	CA - 125 ovarijum		0 - 21	u/ml
FT3		2,3 - 6,3	pmol/L	KORTIZOL		jutarnji 180-680	nmol/L
FT4		10,4 - 24,2	pmol/L			večernji 53-317	nmol/L
TSH		0,4 - 4,0	μIU/ml	Tireoglobulin		0,83- 68	ng/ml
Beta HCG		0 - 5	mIU/ml	TGA		do 40	u/ml
AFP jetra testisi		0 - 2,64	IU/ml	McAt		do 35	u/ml
CEA colon		m: pušači: 0,52 - 7,0 nepušači: 0,37-3,3	ng/ml			DECA 4620	
		ž: pušači: 0,42 - 4,8 nepušači: 0,21 - 2,5	ng/ml	FERRITIN	215	14,4 - 87	μg/ml
PSA prostata		0,27 - 4,8	ng/ml				
CA 19-9 pankreas		0 - 33	u/ml				

BIOHEMIJSKA LABORATORIJA
Media
 Sekulić Biljana
 SMEDEREVO

Overio

Dr. Biljana Sekulić
 biohemijska
 10549

23.12.2003

друштво "Универзитет"

Преглед завршен _____ 20 ____ у ____ час.

Број протокола - _____ 20 ____ у ____ час.

Број евиденције _____

ИЗВЕШТАЈ ДОКТОРА СПЕЦИЈАЛИСТЕ

Презиме и име осигураника	[Redacted] Шваба, 4,5 год.
Нашао сам да болује од	Од Neuroblastome raiđinam. St. post. operativno iznet.
Напаз и мишљење:	Delazni me konketni pregled Nema teško (R) bozuvno. Zavrlo hipertenzivno, konite hipertenzivno. Ostalo uvelo. Uredan. Etoabdominalne sredam. Kona skoro 6. o Nema znakove bolesti, konheta u drugoj polovini Muzika 2004.
23.12	20 03. год. М.П.

Dr. Sc. med. ASS. DR. PETAR JANDUSKI
 spec. pedijatrije
 62040
 (u pisnu i faksimil dok. ora)

23.12.2003

eko abdomena:

Jetna je u alni povećane velicine
nesto grublje do struktura se2 najprih
preclah lerge.

Dobrogy konceptna ureca se2 pot
promen.

Pausna sterna. Janke se2 pt
promena se mli se urecke Cpt

23.12.03.

DR Srećko Jović

23.12.2003

~~XXXXXXXXXX~~ - *Caregall*

ATE: 12/23/2003
DN # : 8
EQ.# : 15

RESULTS

amb

TIME: 07:53

LT Flags :

BC 1: 8.9 $10^9/mm^3$
BC : 4.84 $10^9/mm^3$
GB : 13.5 g/dl
CT : 38.6 %
LT : 146 L $10^9/mm^3$
CT : .102 %

MCV : 80 L fl
MCH : 27.6 pg
MCHC : 34.9 g/dl
RDW : 13.5 %
MPV : 7.4 fl
PDW : 12.8 %

Varumin[®]

BC Flags :

LEF :
LYM : 41.8 %
MON : 8.3 %
GRA : 49.9 %

#LYM: 3.7 H $10^9/mm^3$
#MON: 0.7 $10^9/mm^3$
#GRA: 4.5 $10^9/mm^3$

WBC

RBC

PLT



30.03.2004

Подписан от _____ 200 _____ г. _____ №
През кой департамент _____ 200 _____ г. _____ №
Брой на страниците _____

ИЗВЕЩАЈ ДОКТОРА СПЕЦИЈАЛИСТЕ

Име на пациент
№

██████████ STEFAN

Име на лекар
№

Neuroblastoma recidivans

Име на болест

KONTROLA - NEMA ZNAKOVA BOLESTI
SLEDENJA KONTROLA APRILJA AUGUSTA 2004

30.3

2004



Всички изпитания са извършени в Клинична дерматологична болница "Санджа и ревматизъм" в София на 30.03.2004 г.

03.2004

cho abdomenu

Jetra u celnu grubu cho strukturee for
for promene. 2 kesice, prunosee, floran - 60.

Retropertubulo se ne vide uceboe L-gl.

D. Bulonef konpenteo uceboe do 60

oovay forbuve.

Melaterzube L gl do 60 do 60.

Varumin®

Dr. T. Pavlenic

03.04.

28.06.2005

ИЗВЕШТАЈ СТАЦИОНАРНЕ ЗДРАВСТВЕНЕ ОРГАНИЗАЦИЈЕ

Здравствена организација

Пријавio се дана 20 у час

Број протокола

Презиме и име
корисника

[Redacted] Stefan

Нашао сам
болује од

Dg. Neuroblastoma

Налаз и мишљење

Нема знакова болести
коанота ка 6 месеци.

Разлог због кога није задржан на лечењу

Dr sci med. ~~Dr~~ PETAR WANOVSKI
spec. pedijatrije
72940

28.06

200 год

Место



do sledenja.

Једна, 2 кеса, јединично, **Varummin**®
D. Dobryh Preporuka zbog
kompenzacionog karaktera bez blage plus
povećan učina. Preporučuje se
sub sistemu M. Penu prodaja.
U restorantima se ne može učiniti
L gl

28.6.05

D. Budnja



Wardah

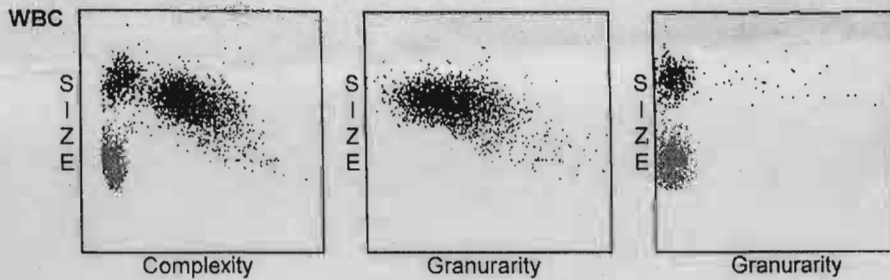
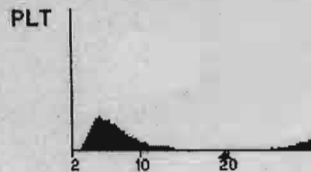
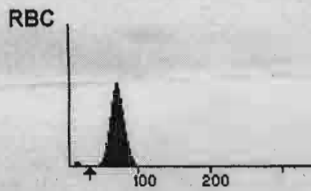
Def

DATE: 28 JUN '05 09:01:00 DATE OF BIRTH: DEPARTMENT: SAMPLE MODE: MANUAL
 ID: 0019 SEX: PHYSICIAN: RACK LOCATION: MMM
 NAME: AGE: OPERATOR: PARAMETERS: CBC + Diff
 COMMENTS: NORMAL RANGE: GROUP1
 ANALYZER: MEK-7222(U1)

WBC 7.6 [10³ /μL] (4.0 - 9.0) [WBC FLAG] _____
 NE 4.3 57.3 [%] (1.7 - 7.7 / 42.0 - 85.0)
 LY 1.8 23.9 [%] (0.4 - 4.4 / 11.0 - 49.0)
 MO 0.9H 11.6H [%] (0.0 - 0.8 / 0.0 - 9.0)
 EO 0.5H 6.5 [%] (0.0 - 0.3 / 0.0 - 7.0)
 BA 0.1 0.7 [%] (0.0 - 0.2 / 0.0 - 2.0)

RBC 4.62 [10⁶ /μL] (3.80 - 5.30) [RBC FLAG] _____
 HGB 12.6 [g/dL] (12.0 - 18.0) MCHC error
 HCT 32.9L [%] (36.0 - 56.0)
 MCV 71.2L [fL] (80.0 - 100)
 MCH 27.3 [pg] (27.0 - 32.0)
 MCHC 38.3! [g/dL] (32.0 - 36.0)
 RDW 12.4 [%] (10.0 - 16.5)

PLT 175 [10³ /μL] (120 - 380) [PLT FLAG] _____
 PCT 0.10 [%] (0.10 - 1.00)
 MPV 5.5 [fL] (5.0 - 10.0)
 PDW 17.3 [%] (12.0 - 18.0)



[ALARM] _____

MANUAL DIFFERENTIAL			RBC	
BAND		MYBL	Aniso	
SEG		PrMY	Poikil	
LYMP		MYC	Polychrom	
Moc		MMYC	Target	
EOS		ALYMP	BasoStip	
BASO		OTHER	Sphero	
TOTAL				
NRBC		/TOTAL		
COMMENT:			COMMENT:	

21.09.2004

Uko abdomeni:

Jetno, ^{bo} vesica, korporala presnjeno.

Punnes-bo. flama-bo.

U talang komperstora ureon odewy[®]
jonebne su slozje PKS

Uu blyty se ne jnazeje uz.

U seap-to

Uatperistovolno se ne vize ureoni

Ciupis ewesi.

21.904

Dr Vucinic'

21.09.2004

Здравствена установа	Пријавио се дана	_____	у _____ час
	Преглед завршен	_____	у _____ час
	Број протокола — евиденције	_____	_____

ИЗВЕШТАЈ ДОКТОРА СПЕЦИЈАЛИСТЕ

Презиме и име осигураника	_____ Сечефер
Нашао сам на болује од	Dr NBL
Налаз и мишљење:	Ненајздравља болесник Контраст а 6 месеца
21.09.04	год.

Varumin[®]



Издавач: ММП „Специјална администрација“ а.д.
Издавачка делатност — Београд, 19000
Овакве за поручбину: обр. бр. 4/1

Издавач: ММП „Специјална администрација“ а.д.
Грехична делатност „Београд-Београд“ а.д.

24.09.2004



ОСНОВАНА 1924

Универзитетска дечја клиника
Београд, Тиршова 10
тел: 3616-061

ОДЕЉЕЊЕ КОЈЕ ШАЉЕ _____
Фактурисати непосредном надлежном заводу

П.бр. _____

Р0 ОДЕЉЕЊУ

Упућује се _____ старост _____ из _____

За снимање _____

За просветљавање _____

Разлог снимања _____

Београд: _____ 200 _____ год.

Бр. Р0 дневника _____ Ознака _____

Формат и број филмова 13x18, 18x24, 24x30, 30x40, 35x35

Кондиција Kv mA сек филм Аф

Обр. П.Б. - 21

Varumin®

Потпис лекара

Снимио